

検査報告書

患者ID: 00216341

生年月日: 1951/09/22

病棟:

入外: 外来

モダリティ: MR

カナ氏名: ツカモト カズヒコ

年齢: 69歳 06ヶ月 09日

依頼科: 外科

検査日付: 2021/04/01

部位: MR脊椎

性別: M

依頼医: 地域医療連携室佐藤馨

報告日付: 2021/04/01

【依頼詳細】

—検査目的—

塚本内科消化器科よりCDにて依頼。

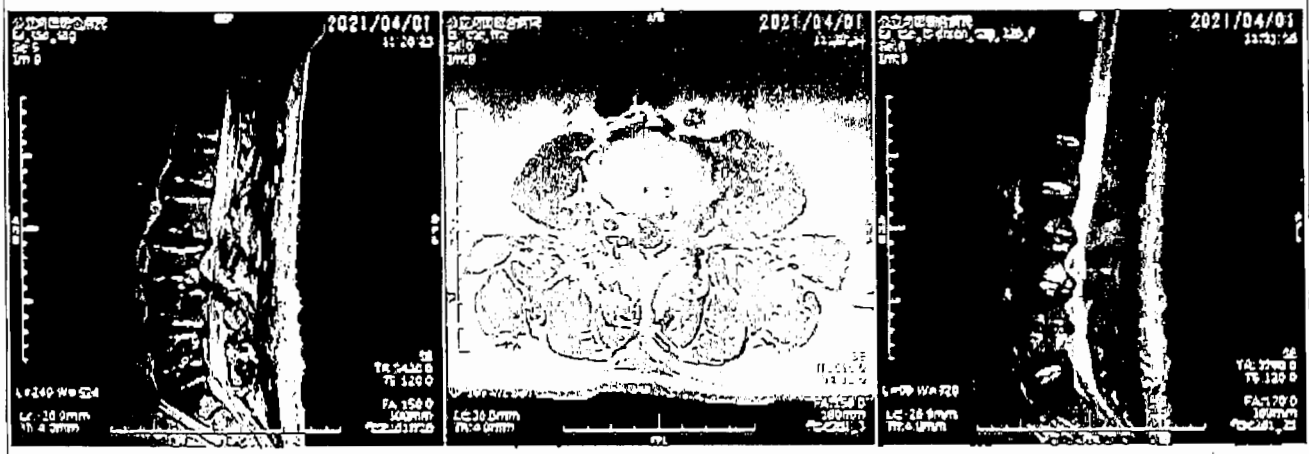
数年前より左仙腸関節痛、3月29日より痛み増悪あり、歩行困難。

【所見】

腰椎椎体の変性変形を認め、L2/3、3/4、4/5椎間板の後方突出を認める。L3/4level では左後方へ突出して左神経孔狭小。隣接L3椎体脂肪抑制 T2高信号を示している。

【診断】

L3/4 disc herniation .



記入者: 田澤 聡